片側顔面けいれん（右）　術中写真

微小血管減圧術が行われました。後下小脳動脈が顔面神経を圧迫していました。
術後、顔面けいれんは消失しています。

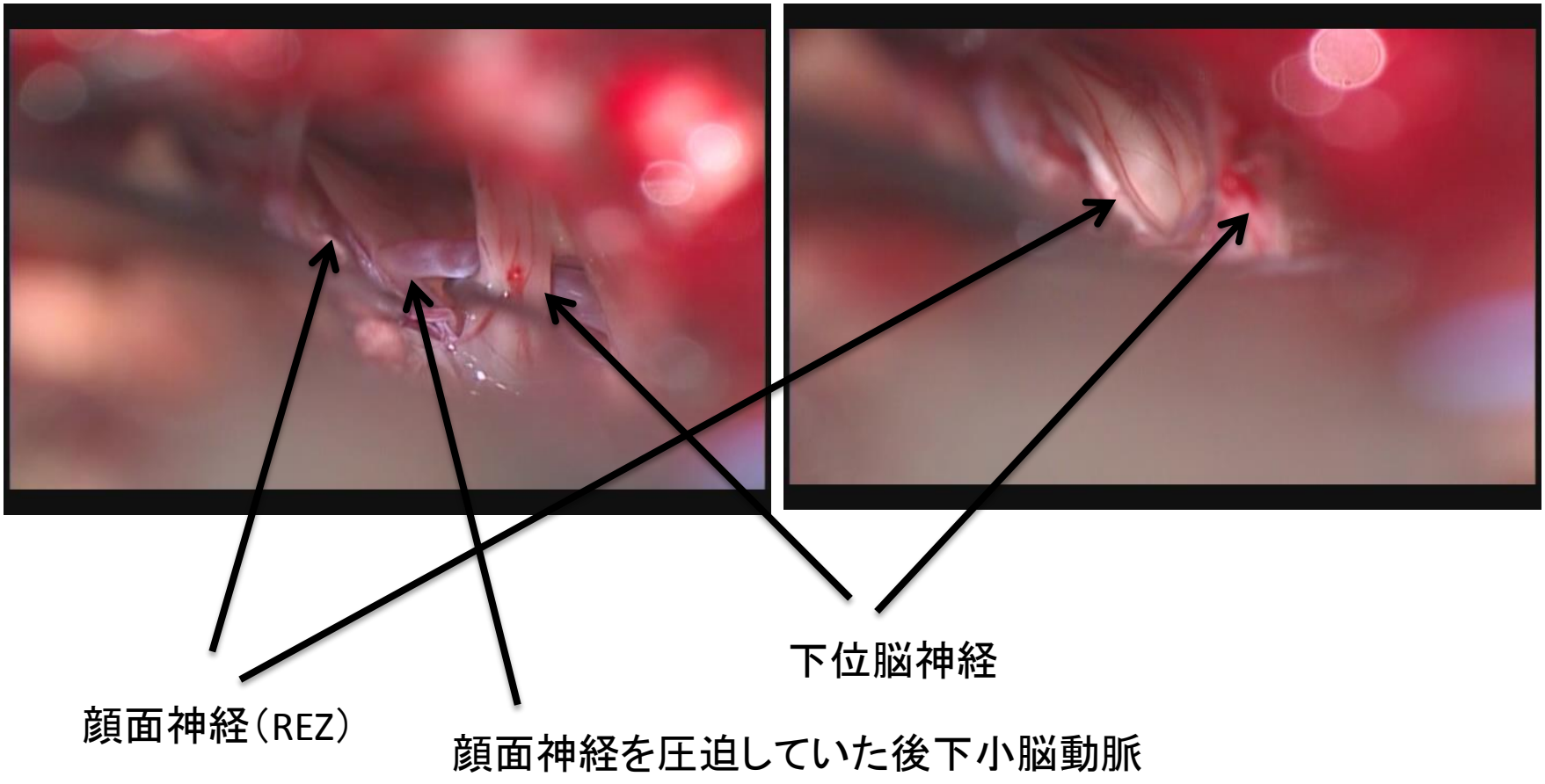

片側顔面けいれん(右)　術中写真

微小血管減圧術が行われました。前下小脳動脈が顔面神経を圧迫していました。
術後、顔面けいれんは消失しています。

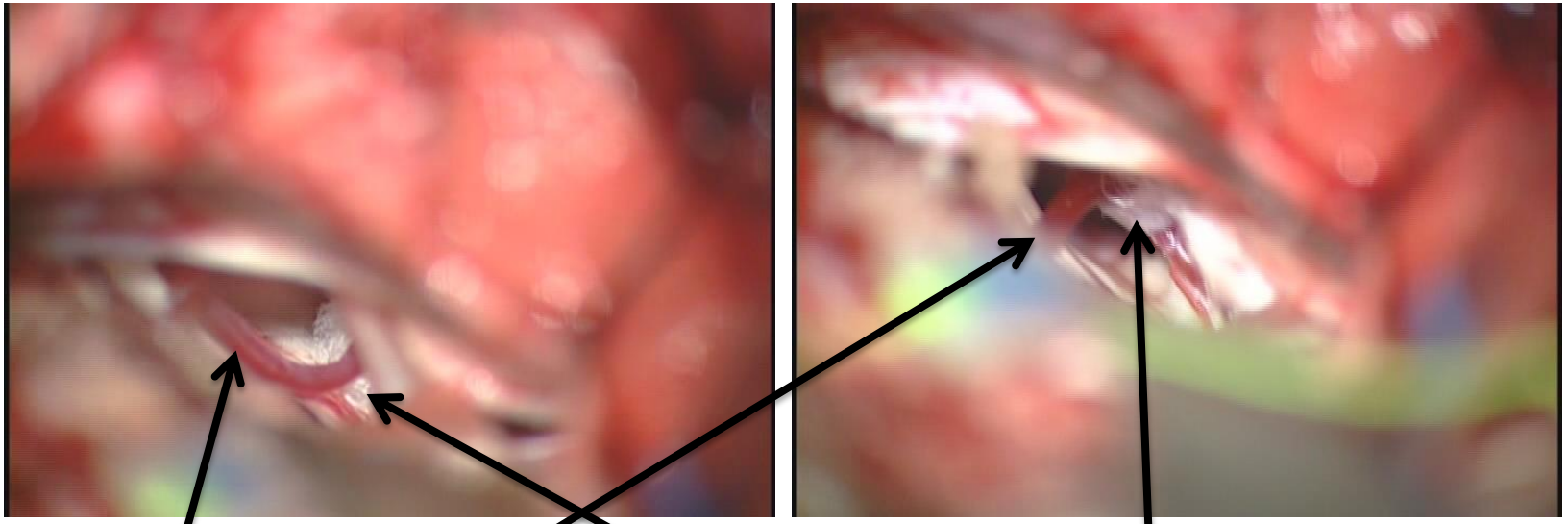

顔面神経(REZ)

顔面神経を圧迫していた前下小脳動脈

三叉神経痛（左）　術中写真

微小血管減圧術が行われました。上小脳動脈が三叉神経を圧迫していました。
術後、三叉神経痛は消失しました。

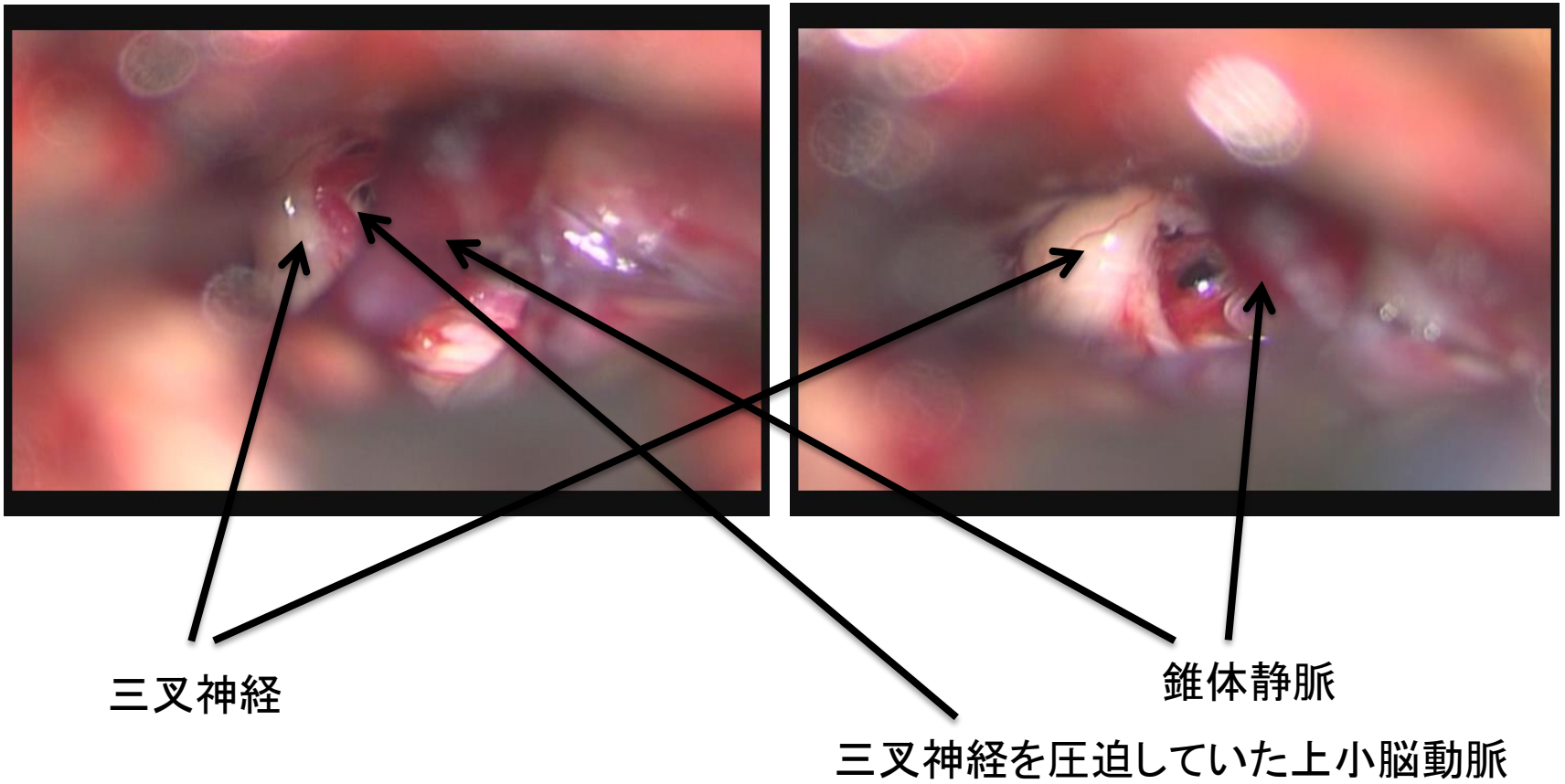

脳膿瘍　　40歳台　男性

右片麻痺で発症。脳膿瘍に対してドレナージ術が行われ、抗生剤にて治療が行われました。麻痺は完全に回復し独歩退院されました。

術前MRI

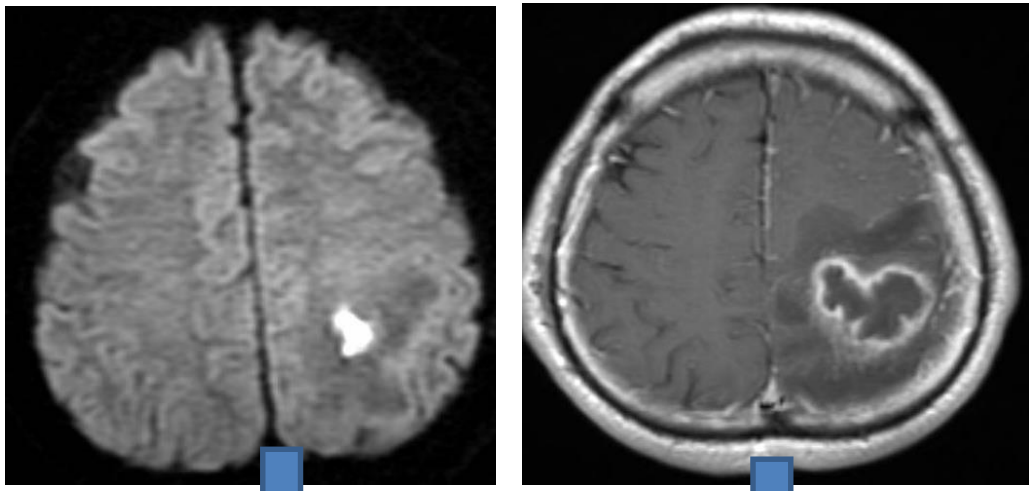

術後MRI

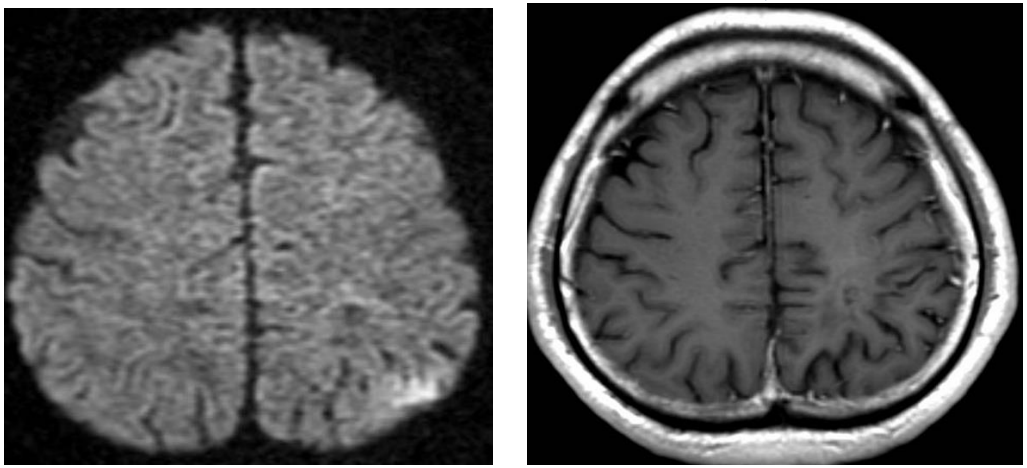

骨芽細胞腫（Osteblastoma）　10歳台　男性

左眼球突出、前額部隆起で発症。
腫瘍的手術、頭蓋形成術(総合南東北病院形成外科チームと合同手術)が行われた。

術前

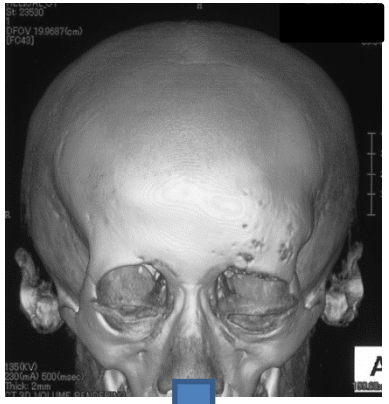

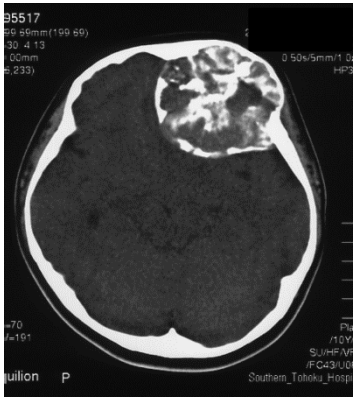
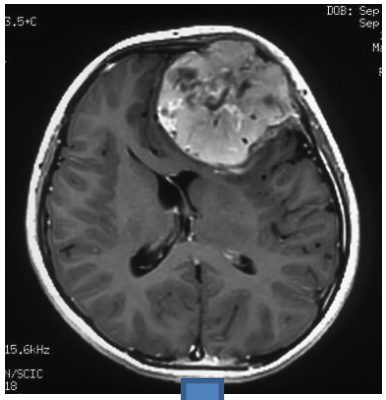
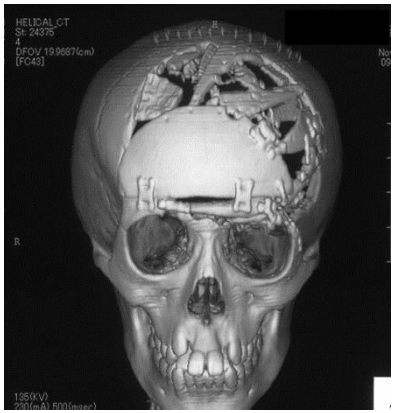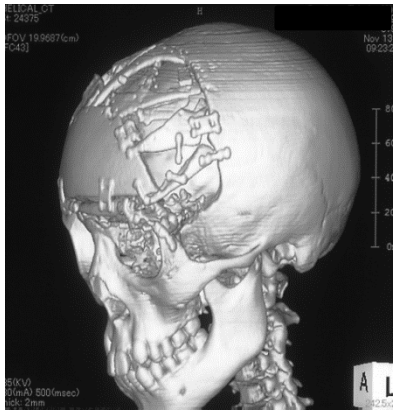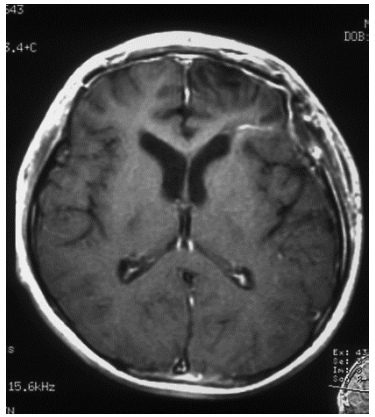
術後